




REVISTA
UROLOGÍA
Colombiana

www.elsevier.es/uroco



REPORTE DE CASO

Tratamiento exitoso de rotura espontánea de injerto renal secundaria a rechazo. Reporte de caso

John Fredy Nieto-Ríos^{a,b}, Juan Luis Jaramillo Valencia^c,
Carlos Ernesto Guzmán-Luna^a, Catalina Ocampo Kohn^{a,b}, Arbey Aristizabal Alzate^a,
Harry Abadía Guzmán^a, Vanessa García Gómez^d, Lina María Serna-Higueta^{a,b,*}
y Gustavo Zuluaga Valencia^a

^a Grupo de Trasplante Renal, Hospital Pablo Tobón Uribe, Medellín, Colombia

^b Departamento de Nefrología, Universidad de Antioquia, Medellín, Colombia

^c Departamento de Urología, Universidad CES, Medellín, Colombia

^d Departamento de Radiología, Hospital Pablo Tobón Uribe, Medellín, Colombia

Recibido el 25 de noviembre de 2016; aceptado el 8 de marzo de 2017

PALABRAS CLAVE

Trasplante de riñón;
Rechazo de injerto;
Rotura espontánea;
Nefrectomía;
Disfunción del
injerto;
Supervivencia del
injerto

KEYWORDS

Kidney transplant;
Graft rejection;
Spontaneous rupture;
Nephrectomy;
Graft dysfunction;
Graft survival

Resumen La rotura espontánea del injerto renal es una complicación rara pero que puede ser catastrófica pudiendo comprometer la vida del paciente y la viabilidad del injerto. Se puede producir por múltiples causas como rechazo agudo, trombosis del injerto, infecciones, obstrucción ureteral o trauma desapercibido durante cirugía o biopsia renal. El tratamiento tradicional ha sido la nefrectomía pero en casos seleccionados es posible realizar de forma segura un manejo conservador para reparar la laceración y al mismo tiempo realizar tratamiento de la posible causa. Se presenta el caso de una paciente que presentó rotura espontánea del injerto renal asociada a rechazo.

© 2017 Sociedad Colombiana de Urología. Publicado por Elsevier España, S.L.U. Todos los derechos reservados.

Successful treatment after spontaneous rupture of renal allograft due to acute rejection. A case report

Abstract Spontaneous renal allograft rupture is a rare, but life threatening, complication of kidney transplantation and it may compromise the graft function and patient survival. Several causes have been proposed such as, acute rejections, graft thrombosis, infectious diseases, graft occlusion, ureteral occlusion, and trauma due to a surgical procedure or kidney biopsy. Graft nephrectomy is considered the standard treatment, but in selected cases conservative

* Autor para correspondencia.

Correo electrónico: lm.serna@hotmail.com (L.M. Serna-Higueta).

<http://dx.doi.org/10.1016/j.uroco.2017.03.003>

0120-789X/© 2017 Sociedad Colombiana de Urología. Publicado por Elsevier España, S.L.U. Todos los derechos reservados.

Cómo citar este artículo: Nieto-Ríos JF, et al. Tratamiento exitoso de rotura espontánea de injerto renal secundaria a rechazo. Reporte de caso. Urol Colomb. 2017. <http://dx.doi.org/10.1016/j.uroco.2017.03.003>

management is possible by repairing the rupture, and at the same time treat the cause. A report is presented on a patient who received a deceased-donor kidney transplant and experienced spontaneous allograft rupture due to acute rejection.

© 2017 Sociedad Colombiana de Urología. Published by Elsevier España, S.L.U. All rights reserved.

Introducción

La rotura espontánea del injerto renal se define como la presencia de una laceración en la cápsula renal no secundaria a trauma¹. Esta complicación es poco frecuente en el trasplante renal, con una incidencia que varía entre el 0,3 - 9,6% y se caracteriza porque el paciente presenta de manera súbita dolor en el injerto renal, taquicardia, hipotensión y oliguria². La primera descripción de esta entidad se realizó en la década de los 70 por Haberal et al.³ y característicamente se presenta en las dos primeras semanas del postoperatorio^{4,5}. Tradicionalmente la nefrectomía del injerto ha sido el tratamiento más usado y más seguro⁶. Pero en los últimos años se han desarrollado múltiples estrategias conservadoras para la preservación del injerto renal. A continuación se describe el caso de una paciente que presentó rotura espontánea del injerto renal asociada a rechazo.

Reporte de caso

Paciente de 40 años, con antecedente de enfermedad renal crónica terminal idiopática y por lo cual estuvo en hemodiálisis durante un año. Fue trasplantada de donante cadavérico de criterios óptimos. Compatibilidad 2 DR-1 A-1 B. No recibió inducción con anticuerpos monoclonales ni policlonales. Inmunosupresión iniciada antes del trasplante con bolos de metilprednisolona, tacrolimus, micofenolato. Cirugía sin complicaciones con una función inmediata del injerto. A las 72 h posteriores al trasplante, la paciente presenta oligoanuria, uremia, hipertensión. Se diagnosticó función retardada del injerto y se inició hemodiálisis. A los 5 días del trasplante presentó dolor intenso en el injerto, hipotensión, anemia severa con necesidad de transfusión. Inmediatamente se realizó ecografía doppler del injerto renal que sugería rotura del injerto renal, lo cual se confirmó con tomografía simple de abdomen (fig. 1). Rápidamente se llevó a cirugía donde se demostró la rotura espontánea del injerto renal (fig. 2). Inmediatamente se controló el sangrado. Se realizó corrección de la laceración renal y se tomó biopsia que mostró rechazo agudo túbulo-intersticial severo BANFF 1 B. Después de la cirugía fue tratada con timoglobulina, pulsos de metilprednisolona y aumento de la dosis de tacrolimus. Se realizó soporte dialítico durante una semana. Posteriormente recuperó progresivamente la función renal y a 9 meses de seguimiento la paciente se encuentra en buen estado general y con una función adecuada del injerto renal (creatinina 0,9 mg/dl, sin proteinuria y con ecografía doppler normal).

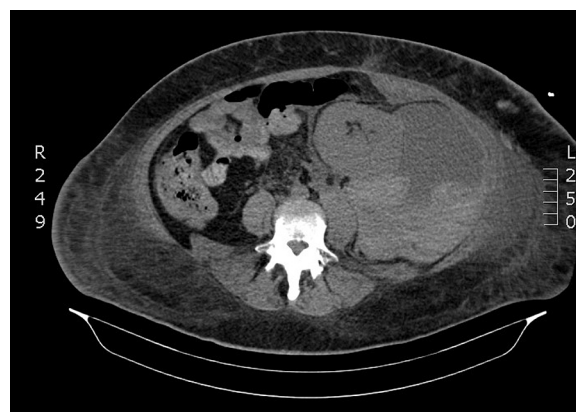

Figura 1 Hematoma periinjerto renal gigante.

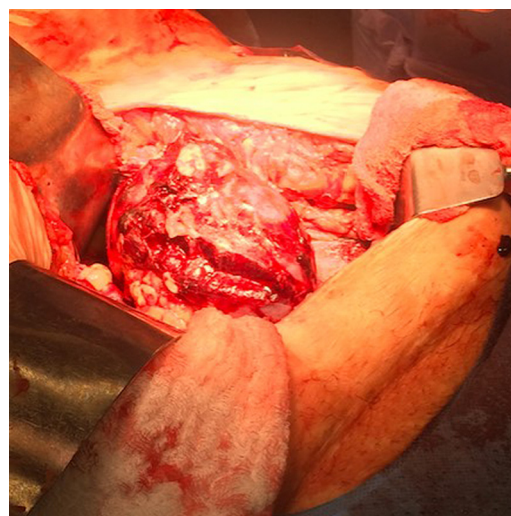

Figura 2 Rotura del injerto renal espontánea.

Discusión

Presentamos el caso de una paciente que presentó rotura espontánea del injerto renal asociada a rechazo agudo y que fue exitosamente tratada con manejo conservador de la laceración y tratamiento inmunosupresor agresivo para controlar el rechazo, con una recuperación adecuada de la función del injerto renal.

La rotura renal espontánea en el paciente recién trasplantado es una patología sin una etiología clara; característicamente la laceración ocurre en el borde cóncavo y en

sentido longitudinal³; el diagnóstico generalmente se realiza por ecografía en donde se puede observar edema del injerto, pérdida de la continuidad de la cápsula y la presencia de gran hematoma perirrenal. Sin embargo en casos dudosos es necesario recurrir a la tomografía o la resonancia magnética que brindan una mejor resolución. En el caso reportado la ecografía sugirió el diagnóstico y como la paciente se encontraba estable dio tiempo para la realización de una tomografía simple de abdomen que confirmó el diagnóstico.

Se han propuesto múltiples mecanismos que pueden explicar la etiología de esta complicación. El rechazo agudo explica entre el 60-80% de todas las causas⁷; otras etiologías menos frecuentes son la trombosis de la vena renal, la obstrucción ureteral, el trauma desapercibido durante el trasplante, la biopsia renal, la isquemia local, las infecciones graves^{6,8} y la necesidad de diálisis en el postrasplante inmediato; esta última aumenta el riesgo de rotura espontánea hasta 3 veces comparado con pacientes sin necesidad de terapia dialítica⁹. En el caso de la paciente reportada, la rotura del injerto estuvo claramente asociada a rechazo agudo grave temprano y favorecida por la necesidad de hemodiálisis durante la primera semana. Las otras etiologías fueron descartadas. Sánchez de la Nieta et al. reportaron que esto está favorecido por el pico alto del panel reactivo de anticuerpos y edad joven del receptor muy probablemente por una alta respuesta inmunológica⁹. En diferentes series se ha relacionado el uso de ciclosporina como terapia inmunosupresora que puede favorecer la rotura¹⁰.

La nefrectomía del injerto ha sido el tratamiento habitual para esta complicación¹¹, porque en décadas anteriores el manejo conservador solo tenía éxito en menos del 30% de los pacientes pero en la actualidad se han reportado éxitos con esta modalidad de tratamiento hasta del 80%⁶.

Se han descrito múltiples estrategias quirúrgicas para el reparo del defecto; se han empleado mallas de ácido poliglicólico, dura humana liofilizada y aponeurosis del oblicuo externo^{2,12}; pero fue el desarrollo de agentes hemostáticos como la espuma de colágeno y el pegamento de fibrina, los que permitieron crear una especie de almohada que se puede moldear al área de la laceración para posteriormente ser fijada al parénquima renal con sutura absorbible, lo que permite que actúe como apósito compresivo y favorezca de esta manera la hemostasia. Por lo expuesto anteriormente la nefrectomía del injerto se reserva para pacientes con compromiso hemodinámico que no ha sido posible controlar con la hemostasia intraoperatoria o reanimación hídrica y sanguínea^{9,13}. En nuestro caso, en cirugía se documentó la laceración espontánea del injerto y fue corregida inmediatamente. Al mismo tiempo se realizó tratamiento de rechazo con pulsos de esteroides, timoglobulina y aumento de las dosis de los medicamentos inmunosupresores lo que permitió recuperar la función del injerto renal.

Conclusión

La rotura espontánea del injerto renal es una condición muy rara después del trasplante y que puede estar asociada a múltiples causas, siendo el rechazo agudo la más frecuente.

La identificación temprana y el tratamiento conservador pueden preservar la función del injerto sin necesidad de nefrectomía del mismo.

Responsabilidades éticas

Protección de personas y animales. Los autores declaran que para esta investigación no se han realizado experimentos en seres humanos ni en animales.

Confidencialidad de los datos. Los autores declaran que han seguido los protocolos de su centro de trabajo sobre la publicación de datos de pacientes.

Derecho a la privacidad y consentimiento informado. Los autores han obtenido el consentimiento informado de los pacientes y/o sujetos referidos en el artículo. Este documento obra en poder del autor de correspondencia.

Conflicto de intereses

Los autores declaran no tener ningún conflicto de intereses.

Bibliografía

1. Richardson AJ, Higgins RM, Jaskowski AJ, Murie JA, Dunnill MS, Ting A, et al. Spontaneous rupture of renal allografts: the importance of renal vein thrombosis in the cyclosporin era. *Br J Surg*. 1990;77:558–60.
2. McCausland FR, Varma MC, Goes NB, Heher EC, Markmann JF, Cosimi AB, et al. Renal allograft rupture: a strategy for graft preservation. *Transplantation*. 2011;91:e67–9.
3. Lai Q, Rizza V, di Clemente L, Iesari S, Bellobono M, Bianchi Z, et al. A new proposal of surgical suture in case of spontaneous renal allograft rupture. *Transplant Proc*. 2014;46:2207–8.
4. Hochleitner BW, Kafka R, Spechtenhauser B, Bösmüller C, Steuer W, Königsrainer A, et al. Renal allograft rupture is associated with rejection or acute tubular necrosis, but not with renal vein thrombosis. *Nephrol Dial Transplant*. 2001;16:124–7.
5. Finley DS, Roberts JP. Frequent salvage of ruptured renal allografts: a large single center experience. *Clin Transplant*. 2003;17:126–9.
6. Favi E, Iesari S, Cina A, Citterio F. Spontaneous renal allograft rupture complicated by urinary leakage: case report and review of the literature. *BMC Urol*. 2015;15:114.
7. Han X-W, He B, Zhang Y-H, Amin B, Yan W, Tian Y. A novel technique for suture-free repair of renal allograft rupture. *Ann Transplant*. 2012;17:43–9.
8. Szenohradszky P, Smehák G, Szederkényi E, Marofka F, Csajbók E, Morvay Z, et al. Renal allograft rupture: a clinicopathologic study of 37 nephrectomy cases in a series of 628 consecutive renal transplants. *Transplant Proc*. 1999;31:2107–11.
9. Sanchez de la Nieta MDG, Sánchez-Fruitoso AI, Alcázar R, Pérez-Contín MJ, Prats D, Grimalt J, et al. Higher graft salvage rate in renal allograft rupture associated with acute tubular necrosis. *Transplant Proc*. 2004;36:3016–8.
10. Ramos M, Martins L, Dias L, Henriques AC, Soares J, Queirós J, et al. Renal allograft rupture: a clinicopathologic review. *Transplant Proc*. 2000;32:2597–8.
11. Thukral R, Mir AR, Jacobson MP. Renal allograft rupture: a report of three cases and review of the literature. *Am J Nephrol*. 1982;2:15–27.

Cómo citar este artículo: Nieto-Ríos JF, et al. Tratamiento exitoso de rotura espontánea de injerto renal secundaria a rechazo. Reporte de caso. *Urol Colomb*. 2017. <http://dx.doi.org/10.1016/j.uroco.2017.03.003>

12. Guleria S, Khazanchi RK, Dinda AK, Aggarwal S, Gupta S, Bhowmik D, et al. Spontaneous renal allograft rupture: is graft nephrectomy an option? *Transplant Proc.* 2003; 35:339.
13. Sanchez-Fructuoso AI, Naranjo P, Torrente J, Fernández-Pérez C, Avilés B, Prats D, et al. Effect of antithymocyte globulin induction treatment on renal transplant outcome. *Transplant Proc.* 1998;30:1790-2.